Untersuchungen über Gallicin,

ein neues Präparat der Gallussäure, seine antibakteriellen Eigenschaften und seine therapeutische Verwendung in der Ophthalmologie.

INAUGURAL-DISSERTATION

zur

Erlangung der Doctorwürde der h. medizinischen Fakultät zu Basel

vorgelegt von

Hans Merz, prakt. Arzt

von Aarau, in Basel.

AARAU, 1896.

Druck von H. R. Sauerländer & Co.

Untersuchungen über Gallicin,

ein neues Präparat der Gallussäure, seine antibakteriellen Eigenschaften und seine therapeutische Verwendung in der Ophthalmologie.

INAUGURAL-DISSERTATION

zur

Erlangung der Doctorwürde der h. medizinischen Fakultät zu Basel

vorgelegt von

Hans Merz, prakt. Arzt
von Aarau, in Basel.

AARAU, 1896.
Druck von H. R. Sauerländer & Co.

Meinen lieben Eltern

in Dankbarkeit

gewidmet.

Digitized by the Internet Archive
in 2026

https://archive.org/details/IA41548622_0016

INHALT.

I. Chemischer Teil.
II. Experimenteller Teil: bakteriologische Untersuchungen.
III. Anwendung des Gallicins in der Ophthalmologie.
IV. Epikrise und Schlusssätze.
V. Literatur.

I.

Chemischer Teil.

Gallicin ist ein Glied in der Reihe der Phenolderivate und als solches chemisch verwandt mit andern in der Medizin gebräuchlichen Mitteln, wie Resorcin, Pyrogallol und Gallanol. Beistehende Konstitutionsformeln zeigen den chemischen Zusammenhang angeführter Mittel.

Als Anfangsglied der Reihe haben wir das Phenol (Formel 1), aus welchem durch Anfügen einer resp. zweier O H Gruppen das Metadioxybenzol oder Resorcin (Formel 2) bezw. das Trioxybenzol oder Pyrogallol (Formel 3) erhalten wird. Als Derivate des Pyrogallols sind die Gallussäure (Formel 4) mit der Carboxylgruppe C O O H und das Anilid der Gallussäure das Gallanol (Formel 5) zu nennen. In Gallicin ist der Wasserstoff der Carboxylgruppe C O O H durch das Radical des Methylalkohols, die Methylgruppe CH_3 ersetzt, und es ist somit das Gallicin der Methyläther der Gallussäure (Formel 6).

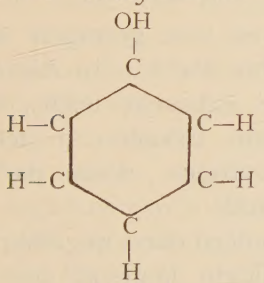

1)

Phenol.

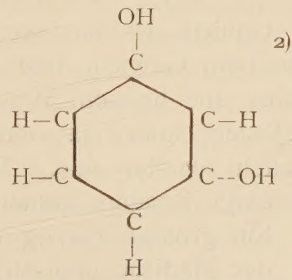

2)

Resorcin (Metadioxybenzol).

3)

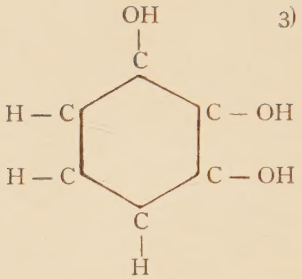

Pyrogallol
(Trioxybenzol).

4)

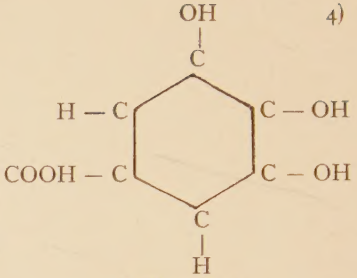

Gallussäure
(Trioxybenzolmonocarbonsäure).

5)

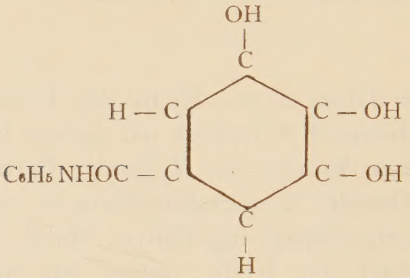

Gallanol (Anilid der Gallussäure).

6)

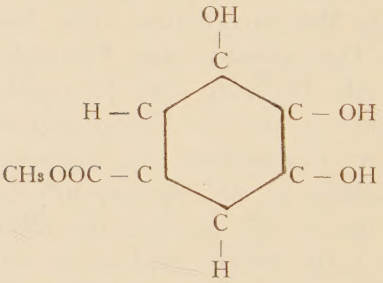

Gallicin (Methyläther der Gallussäure).

Gallicin ist ein weisses Pulver von geringem specifischem Gewicht und schmilzt bei 200° C. In Alkohol, Äther und heissem Wasser löst es sich sehr leicht, krystallisiert aber aus letzterem beim Erkalten in feinen Nadeln wieder aus. Eine konzentrierte, kalte (20° C.) wässrige Lösung enthält 1% Gallicin.

Ein grosser Vorzug vor den andern oben angeführten, in der Medizin gebräuchlichen Mitteln liegt in der ge-

ringen Giftigkeit des Gallicins. Im Vergleich mit dem Pyrogallol und der Gallussäure lässt sich dieselbe wohl darauf zurückführen, dass die Affinität des Gallicins zu Sauerstoff bedeutend zurücktritt. Während z. B. alkalische Lösungen von Pyrogallol und Gallussäure sich an der Luft augenblicklich durch den begierig aufgenommenen Sauerstoff intensiv dunkelbraun färben, tritt bei Gallicin nur schwache Gelbfärbung ein. Dieses verschiedenartige Verhalten findet seine Erklärung durch die Konstitutionsformel des Gallicins, als ein Pyrogallol, das aber an vierter Stelle im Benzolkern durch eine an und für sich indifferente Gruppe $COOCH_3$ substituiert ist, welche nun ihrerseits den zu komplizierten Kondensationsprodukten führenden Eingriffen des Sauerstoffs einen energischen Widerstand entgegensetzt.

Die baktericide Wirkung des Gallicins, die im bakteriologischen Teil näher besprochen wird, kann man wohl auf seine Phenolnatur zurückführen.

Aus obiger Mitteilung geht hervor, dass Gallicin medizinisch in zweierlei Hinsicht für uns interessant sein muss. Seine Verwandtschaft mit Pyrogallol und Resorcin lassen voraussetzen, dass es in therapeutischer Hinsicht eine ähnliche Wirkung haben muss, wie diese Mittel. Seine Verwandtschaft mit Phenol wird ihm ferner eine antibakterielle Eigenschaft verleihen.

An der hiesigen ophthalmologischen Klinik wurden mit Gallicin von der Firma „Chemische Fabrik vormals Sandoz" in Basel die Behandlung bestimmter Augenkrankheiten versucht und hierüber von Herrn Professor Mellinger eine kurze Mitteilung gemacht (vgl. Literaturverzeichnis 1.). Die guten therapeutischen Erfolge bei Anwendung des Mittels, welche von Bocci (2) und Suker (3) bestätigt werden, machten es wünschenswert, dass die oben angenommenen Wirkungen desselben genauer untersucht und wissenschaftlich festgestellt wurden. In beifolgender Mitteilung sollen sowohl die Eigenschaften des Gallicins als Desinficiens durch eine bakteriologische

Untersuchungsreihe festgestellt werden, als auch sein Wert als Mittel in der Augenheilkunde an Hand einer grössern Anzahl von Krankenbeobachtungen beurteilt werden.

Das Verfahren zur Darstellung des Gallicins, des Gallussäuremethyläthers, ist der „Chemischen Fabrik vormals Sandoz“ in Basel patentiert. Deutsches Reichspatent No. 45,786.

Zur Darstellung von Gallussäuremethyläther werden 20 kg. Gallussäure in 50 Liter Methylalkohol gelöst, am Rückflusskühler in der Hitze mit Salzsäuregas bis zur Sättigung behandelt. Beim Erkalten scheidet sich ein Teil des Äthers in schönen, wasserfreien Krystallen aus, der Rest kann aus der Lösung durch Abdestillieren des Methylalkohols auf dem Wasserbade gewonnen werden. Eine weitere Reinigung des Äthers lässt sich durch Umkrystallisieren aus Wasser bewerkstelligen.

Bequemer ist folgendes Verfahren: 40 kg. krystallisierte Gallussäure und 80 kg. Methylalkohol werden mit 4 kg. konzentrierter Schwefelsäure langsam vermischt und diese Mischung während 8—10 Stunden am Rückflusskühler in schwachem Sieden erhalten. Man lässt dann über Nacht stehen, destilliert den Methylalkohol beinahe vollständig ab, vermischt den Rückstand mit 50 Liter kaltem Wasser, filtriert und wäscht den krystallisierten Äther mit wenig kaltem Wasser aus und trocknet ihn bei 60—80° C.

Aus gutem Tannin erhält man Gallicin ebenfalls in guter Ausbeute, wenn man eine methylalkoholische Lösung desselben mit trockenem Salzsäuregas oder konzentrierter Schwefelsäure behandelt. Man verfährt in gleicher Weise wie oben beschrieben. Die weitere Reinigung des Gallicins erzielt man durch wiederholtes Umkrystallisieren in Wasser und Reinigen mit Blutkohle.

Herrn Dr. phil. M. Böniger, Chemiker in der „Chemischen Fabrik vormals Sandoz“ in Basel, statte ich für die freundliche Auskunft bei Abfassung dieses Teiles der Arbeit meinen besten Dank ab.

II.

Experimenteller Teil.

Bakteriologische Untersuchungen.

Die chemische Konstitution des Gallicins und seine Verwandtschaft mit dem Phenol legen die Vermutung nahe, dass diesem Körper ebenfalls bakterienwidrige Eigenschaften zukommen möchten (vgl. pag. 9). Daraufhin wurden nachfolgende Versuche angestellt. Es lag uns nur daran zu prüfen, ob dem Gallicin antibakterielle Wirkungen zugeschrieben werden dürfen oder nicht; desshalb ist diesen Versuchen nicht die Ausdehnung gegeben worden, welche derartigen Untersuchungen sonst zugemessen zu werden pflegt.

Als Versuchsbakterien wurden Eitercoccen gewählt und zwar der Staphylococcus pyogenes aureus. Es standen mir Reinkulturen zur Verfügung:

Reinkultur a; am 12. VII. 96 aus dem eitrig infiltrierten Unterhautgewebe eines Mannes gezüchtet, welcher an einer Phlegmone cruris dext. nach dreitägiger Krankheitsdauer gestorben war.

Reinkultur β; am 28. VII. 96 aus einem Panaritium gezüchtet.

Reinkultur γ; am 31. X. 96 aus einem Panaritium gezüchtet.

Das Bakterienmaterial kam entweder unvermischt, in Form von Klümpchen einer frischen Agarstrichkultur entnommen, oder als wässrige Aufschwemmung (1 stecknadelkopfgrosses Klümpchen einer Agarkultur in 5 ccm. physiologischer Kochsalzlösung) zur Anwendung.

Wir wollten nun in erster Linie das Verhalten dieser Bakterienart zu Nährsubstanzen kennen lernen, denen Gallicin beigemischt worden war; dann suchten wir die Einwirkung des Gallicins auf frische und junge Bakteriensaaten zu ermitteln, und endlich interessierte es uns, ob Gallicineinstäubungen irgend ein Einfluss auf Bakterien im Conjunctivalsack zugestanden werden kann.

I. Versuchsreihe.

Bakterienaussaat in gallicinhaltige Nährsubstanzen.

Gewöhnlicher Glycerinagar bezw. Nährgelatine wird mit der gleichen Menge einer 2% wässrigen Gallicinlösung versetzt, so dass ein Nährsubstrat von 1% Gallicingehalt entsteht.

Versuch 1 (17. VII. 96). Auf schräger 1% Gallicin-Glycerinagarfläche im Reagenzglas wird ein hirsekorngrosses Partikelchen der Kultur β gleichmässig ausgebreitet und im Brütschrank bei 37° C gehalten.

Nach drei Tagen ist von blossem Auge noch keine Kultur sichtbar und es kommt auch in der Folge nicht zu dem geringsten Wachstum.

Eine zur Kontrolle vorgenommene Aussaat auf gewöhnlichen Glycerinagar liefert schon nach 24 Stunden einen saftigen, orangefarbigen Rasen.

Dreimalige Wiederholung des Versuchs hatte immer das gleiche Ergebnis.

Versuch 2. (18. VII. 96.) Eine Platinnadelspitze, beladen mit einem stecknadelkopfgrossen Klümpchen der Kultur β wird in 1% Gallicin-Glycerinagar im Reagenzglas eingebohrt. Gleich nach dem Einstich ist ein zarter Strich von abgestreiftem Bakterienmaterial bemerkbar.

Nach 4 Tage langem Aufenthalt im Brütschrank bei 37° C ist keine auffällige Veränderung wahrzunehmen.

Eine Kontrollkultur ohne Gallicinbeigabe ist üppig gediehen.

Auch dieser Versuch gab bei dreimaliger Wiederholung stets das gleiche Resultat.

Versuch 3. (20. X. 96.) 10 ccm einer flüssiggemachten 1% Gallicin haltigen Gelatine wird 1 Tropfen einer Aufschwemmung der Kultur γ zugesetzt und die Mischung in ein Soyka'sches Schälchen ausgegossen.

Nach 4 Tagen lassen die Platten weder makroskopisch noch mikroskopisch Kolonien erkennen und es ergibt auch nach 8 Tagen die mikroskopische Untersuchung ein vollkommen negatives Resultat.

Dasselbe negative Resultat wird erhalten, wenn statt eines Tropfens 5 Tropfen zur Aussaat gebracht werden, oder wenn ein stecknadelkopfgrosser Klumpen der Agarkultur direkt der Gallicingelatine beigemischt wird. In keinem Falle kam es zu einer Entwicklung von Coccenkolonien, nur einzelne Kolonien von Penicillium glaucum hatten sich auf der Oberfläche als Verunreinigung angesiedelt.

Auf einer Kontrollplatte von Nährgelatine ohne Gallicinzusatz, die ebenfalls am 20. X. mit einem Tropfen der Aufschwemmung versetzt ist, zeigen sich nach 2 Tagen zahlreiche Kolonien und am 5. Tage ist vollständige Verflüssigung eingetreten.

Die Gallicingelatineplatten sind am 16. Tage noch fest.

Aus obigem Ergebnis folgt noch nicht, dass die Bakterien wirklich abgestorben sind, wenn sie sich auch nicht zu Kolonien entwickelten; sie halten sich im Gegenteil längere Zeit lebensfähig. Denn als wir 2 Tage nach der Aussaat eine 5 Cts. Stück grosse Scheibe von der Gelatineplatte auf Schrägagar ausbreiteten, so entwickelten sich bei 37° C in 24 Stunden zahlreiche Kolonien des Staphylococcus pyogenes aureus.

Anmerkung. Trotzdem ist 1% Gallicin haltige Gelatine im Stande, den Staphylococcus pyogenes aureus abzutöten, nur muss sie genügend lange in flüssigem Zustande einwirken. Vergl. Versuch 5 der II. Versuchsreihe pag. 18.

Aus diesen Versuchen geht hervor, dass der Zusatz von 1% Gallicin zu Glycerinagar und Nährgelatine das

Wachstum des Staphylococcus pyogenes aureus auf diesen Nährsubstanzen unter sonst günstigen Bedingungen vollständig verhindert.

II. Versuchsreihe.

Einwirkung des Gallicins auf frische und junge Bakteriensaaten.

A. Versuche mit Gallicin in 1 % wässriger Lösung.

Versuch 1. (7. VIII. 96.) Die Glycerinagaroberfläche in einer Soyka'schen Schale wird mit einem hirsekorngrossen Klümpchen der Kultur *β* gleichmässig beschickt und 8 Stunden bei 37° C gehalten; auf die ganze geimpfte Fläche wird eine 1% wässrige Gallicinlösung in dünner Schicht mit einem Pinsel aufgetragen und das Kulturgefäss in feuchter Wärme bei 37° C aufbewahrt.

Nach 4 Tagen lässt sich kein Fortschritt im Wachstum sehen und eine Übertragung der Coccen von der geimpften Agarfläche auf frischen Agar ist nicht mehr möglich.

Dreimalige Wiederholung mit demselben Resultat.

Versuch 2. (13. VIII. 96.) Ein hirsekorngrosses Partikelchen der Kultur *β* wird über die ganze in Soyka'schem Schälchen befindliche Agarfläche gleichmässig ausgerieben und auf die eine Hälfte der so geimpften Fläche mit einem Pinsel eine 1% wässrige Gallicinlösung sofort aufgetragen. Das Schälchen wird in feuchter Kammer bei 37° C aufbewahrt.

Die mit Gallicin behandelte Impffläche zeigt nach 3 Tagen keinerlei Veränderung; auf der andern dagegen ist ein saftiger Rasen entstanden, der mit zackigem Saum gegen die steril gebliebene Fläche hin abschliesst.

Kontrollversuch. Die eine Hälfte der geimpften Agarfläche wird mit einer 1% wässrigen Gallicinlösung, die andere mit sterilisiertem destilliertem Wasser bestrichen.

Nach 3 Tagen zeigt die mit Gallicin bestrichene Fläche keine Veränderung, die andere Hälfte der Platte ist mit dichten Kolonien bedeckt.

Diese Versuche lehren, dass 1% wässrige Gallicinlösung die Entwicklung bezw. Weiterentwicklung von frischen

und jungen Saaten des Staphylococcus pyogenes aureus verhindert.

Eine andere Frage ist es, ob dadurch die Bakterien auch abgetötet werden. Um diese zu entscheiden, stellten wir folgende Versuche an:

Versuch 3. (15. VIII. 96.) In Probierröhrchen werden je 10 ccm einer 1% wässrigen Gallicinlösung gefüllt und dazu je ein hirsekorngrosses Klümpchen der Kultur *β* beigemischt und die Gläschen bei 18° C gehalten.

Probe-Übertragung einer Platinöse voll dieser Mischflüssigkeit auf Schrägagar unter gleichmässiger Verteilung derselben mittelst eines grossen Tropfens sterilisierten Wassers ergibt

bei Entnahme *sogleich* nach der Aussaat in Gallicinlösung: unzählbare Kolonien;

bei Entnahme *1 Stunde* nach der Aussaat in Gallicinlösung: 230—250 Kolonien;

bei Entnahme *6 Stunden* nach der Aussaat in Gallicinlösung: 7 kleine Kolonien;

bei Entnahme *12 Stunden* nach der Aussaat in Gallicinlösung: keine Kolonien;

bei Entnahme *24 Stunden* nach der Aussaat in Gallicinlösung: keine Kolonien.

Ein Kontrollversuch mit sterilisiertem Wasser ohne Gallicinzusatz ergibt nach 24 Stunden noch zahlreiche, zum Teil confluierende Kolonien.

Versuch 4 (30. XI. 96) ist eine Wiederholung des vorigen, nur mit der Abänderung, dass die Gläschen bei 37° C im Brütschrank gehalten werden. Zur Anwendung kam Reinkultur *γ*.

Die Probeimpfung auf Schrägagar ergibt

bei Entnahme *sogleich* nach der Aussaat in Gallicinlösung: zahlreiche Kolonien;

bei Entnahme eine *halbe Stunde* nach der Aussaat in Gallicinlösung: zahlreiche Kolonien;

bei Entnahme *1 Stunde* nach der Aussaat in Gallicinlösung: ungefähr 260 Kolonien;

bei Entnahme *5 Stunden* nach der Aussaat in Gallicinlösung: keine Kolonien;

bei Entnahme *6, 12* und *24 Stunden* nach der Aussaat in Gallicinlösung: keine Kolonien.

Ein Kontrollversuch mit sterilisiertem Wasser ohne Gallicinzusatz ergibt nach 24 Stunden noch zahlreiche, zum Teil confluierende Kolonien.

Ähnlich, nur etwas langsamer wie wässrige Gallicinlösung bei 37° C wirkt 1% Gallicin haltige flüssige Nährgelatine, wie folgendem Versuch zu entnehmen ist.

Versuch 5. (10. XI. 96.) 10 ccm einer 1% Gallicin haltigen Nährgelatine werden mit einem hirsekorngrossen Klümpchen der Kultur *γ* vermischt und im Brütschrank bei 37° C flüssig gehalten.

Probe-Übertragung einer Platinöse voll dieser Mischflüssigkeit auf Schrägagar ergibt

bei Entnahme sogleich nach der Aussaat in Gallicingelatine: unzählbare Kolonien;

bei Entnahme eine *halbe Stunde* nach der Aussaat in Gallicingelatine: zahlreiche Kolonien;

bei Entnahme *1 Stunde* nach der Aussaat in Gallicingelatine; zahlreiche Kolonien:

bei Entnahme *5 Stunden* nach der Aussaat in Gallicingelatine; ungefähr 240 Kolonien;

bei Entnahme *6 Stunden* nach der Aussaat in Gallicingelatine: 100 Kolonien;

bei Entnahme *12 Stunden* nach der Aussaat in Gallicingelatine: keine Kolonien;

bei Entnahme *24 Stunden* nach der Aussaat in Gallicingelatine: keine Kolonien.

Demnach hemmt das Gallicin in 1% wässriger Lösung nicht nur die Entwicklung des goldgelben Traubencoccus, sondern es hebt auch seine Vermehrungsfähigkeit vollkommen auf, es tötet die Bakterien ab.

In dieser Thätigkeit ist es nicht so energisch, wie z. B. Sublimat, indem es zur Vernichtung sämtlicher Keime bei 37° C 1—5 Stunden, bei Zimmertemperatur sogar über 6 Stunden braucht; immerhin werden innerhalb dieser Zeit ganz bedeutende Bakterienmengen unschädlich gemacht.

B. Versuche mit Gallicin in Substanz.

Versuch 1. (15. VII. 96) Ein hirsekorngrosses Teilchen der Kultur *α* wird auf schräger Glycerinagarfläche im Reagenzglase ausgestrichen und die ganze Fläche sofort mit Gallicin bepudert. — 37° C.

Bei Nachschau am 17. VII. ist die ganze Agarfläche mit einer dünnen, weissen bis hellgelben (zersetztes Gallicin?) Pulverkruste bedeckt, unter welcher nicht das Geringste von einer Bakterienentwicklung sichtbar ist.

Aus der Tiefe der Kruste wird ein hanfkorngrosses Stückchen mit der Platinöse entnommen, auf Schrägagar ausgestrichen und bei 37° C gehalten.

Am 20. VII. hat hier noch kein Bakterienwachstum stattgefunden.

Kontrollversuch ohne Gallicin ergibt nach 24 Stunden zahlreiche Kolonien.

Derselbe Erfolg bei dreimaliger Wiederholung des Versuches.

Versuch 2. (7. VIII. 96) Auf dem Boden einer Soyka'schen Doppelschale wird Glycerinagar ausgegossen und durch Verdunsten des überschüssigen Wassers bei 37° C etwas getrocknet. Am 8. VIII. wird auf der Oberfläche des Agars ein hirsekorngrosses Teilchen der Kultur β gleichmässig verteilt und sofort mit Gallicinpulver in dünner Schicht überstreut. — 37° C.

Nach 2 Tagen ist unter der weisslichgelben Pulverschicht nichts von einer Bakterienkultur wahrzunehmen.

Ein hanfkorngrosses Korn aus der Tiefe dieser Pulverlage mit der Platinöse entnommen und auf Schrägagar ausgestrichen, führt zu keiner Bakterienentwicklung.

Kontrollversuch ohne Gallicinbepuderung lässt nach 24 Stunden auf der ganzen Fläche zahlreiche Kolonien entdecken.

Eine Wiederholung des Versuches ohne vorheriges Trocknen des Agars führt zu dem gleichen Resultat.

Versuch 3. (14. VIII. 96) Gallicinglycerinagarfläche in Soyka'scher Schale wird mit einem hirsekorngrossen Klümpchen der Kultur β überall gleichmässig bestrichen und sofort zur Hälfte mit Gallicin bepudert. — 37° C.

Bei Nachschau am 17. VIII. ist die unbestreute Hälfte der Agarfläche mit einem orangefarbigen Coccenüberzug bedeckt, während die bepuderte Fläche keine Bakterienentwicklung erkennen lässt. Quer über die Agarfläche, zwischen Bakterienrasen und Pulverrand, läuft ein zirka 2 mm breiter durchsichtiger Agarstrich, der sowohl von Pulver, als von Bakterienkolonien vollständig frei ist, und gegen welchen hin der Coccenbelag mit zackigem, scharfem, orangefarbigem Saum abschliesst. Offenbar ist am Rande etwas Gallicinpulver in Lösung übergegangen, hat sich auf die pulverfreie Nachbarschaft ausgebreitet und auf dem durchdrungenen Agar das Bakterienwachstum zerstört.

Auf den bepuderten Teil der Agarfläche wird ein grosser Tropfen sterilisiertes Wasser gebracht, mit dem Pulver auf dem darunter liegenden Agar zu Brei verrieben und eine Platinöse voll von diesem Brei auf Schrägagar verteilt: keine Bakterienentwicklung. Dreimalige Wiederholung des Versuches 3 mit demselben Ausfall.

Weiterhin wurden die Versuche 1—3 in der Weise angeordnet, dass die Bestreuung der geimpften Fläche mit Gallicin erst *8 Stunden nach* erfolgter Bakterienaussaat statt hatte, während welcher Zeit die geimpften Nährböden einer Temperatur von 37 ° C ausgesetzt waren.

Auch bei dieser Anordnung bleibt das Ergebnis das nämliche: auf der mit Gallicin bestreuten Impffläche kommt es zu keinem Bakterienwachstum und bei der Probeüberimpfung auf frischem Glycerinagar geht keine Kultur auf.

Man darf also sagen, dass Gallicin in Pulverform frische und 8 Stunden alte Aussaaten des Staphylococcus pyogenes aureus auf Glycerinagar an der Weiterentwicklung hindert und dieselben sogar abzutöten scheint.

III. Versuchsreihe.

Tierversuche.

Versuch 1. (14. VII. 96) Einem ausgewachsenen Kaninchen wird in den Conjunctivalsack jederseits je ein hirsekorngrosses Klümpchen der Kultur *a* eingebracht und hernach das linke Auge mit Gallicin bepudert.

Nach 24 Stunden besteht beiderseits leichte Injection der Conjunctiva palpebrae.

Eine Platinöse voll der Conjunctivalflüssigkeit aus jedem Auge wird auf Schrägagar ausgebreitet.

Die Agarfläche, welche mit der aus dem linken (bepuderten Auge) stammenden Flüssigkeit bestrichen worden war, bleibt steril; auf der andern haben sich innert 2 Tagen fünf, etwa 2 mm breite orangegelbe Staphylococcenkolonien entwickelt.

Bei zwei Wiederholungen des Versuches bleibt das Resultat ähnlich; in dem bepuderten Auge sind die Coccen nach 24 Stunden durch Kultur nicht mehr nachzuweisen; an den unbepuderten lassen sich das eine mal 4, das andere Mal 10 Kolonien züchten.

Versuch 2. (14. VII. 96.) Der Versuch 1 wird in der Art abgeändert, dass die Untersuchung der Conjunctivalflüssigkeit schon 1 Stunde nach der Einbringung der Bakterien bezw. nach der Bepuderung angestellt wird.

Während nun aus dem nicht mit Gallicin behandelten Auge zirka 20 Kolonien auf Schrägagar aufgegangen waren, konnte aus dem beuderten Auge nicht eine einzige Kultur gezogen werden.

Bei zweimaliger Wiederholung des Versuches analoge Ergebnisse.

Unsere Tierversuche deuten darauf hin, dass Gallicineinstäubungen das Verschwinden von Bakterien aus dem gesunden Conjunctivalsack befördern. Ob hiebei die antibakteriellen, chemischen Eigenschaften des Gallicins wirksam sind, oder bloss seine mechanisch-physikalischen, oder beide zusammen, bleibe dahingestellt.

Die Ergebnisse der vorgenommenen bakteriologischen Untersuchung berechtigen uns zu dem Schlusse, dass das Gallicin sowohl in Pulverform, als in 1% wässriger Solution das Wachstum des Staphylococcus pyogenes aureus zu verhindern und die Entwicklungsfähigkeit desselben innerhalb kurzer Frist zu vernichten im Stande ist; dass das Gallicin demnach ausgesprochene bakterienwidrige Eigenschaften besitzt, wenigstens gegenüber der daraufhin geprüften Bakterienart.

Am Schlusse dieses Abschnittes habe ich die angenehme Pflicht, *Herrn Professor Dr. A. Dubler* für die liebenswürdige Unterstützung mit Rat und That bei der Ausführung der bakteriologischen Untersuchung meinen verbindlichsten Dank auszusprechen.

III.

Anwendung des Gallicins in der Ophthalmologie.

a) Phlyctaenuläre Conjunctivitis.
b) Phlyctaenuläre Keratitis.
c) Keratitis superficialis.
d) Protrahirte Katarrhe.

Die ersten therapeutischen Versuche mit Gallicin wurden an der basler ophthalmologischen Klinik im Jahre 1894 gemacht, und gestützt auf eine grössere Zahl von Fällen fand die erste Veröffentlichung über Erfahrungen und Resultate der Gallicinbehandlung im Korrespondenzblatt für Schweizerärzte anno 1895 statt (vgl. Literaturverzeichnis). Es wurden damals die günstigen Erfolge hauptsächlich bei phlyctaenulären Prozessen der Conjunctiva und Cornea betont. So machte sich bald die Überzeugung geltend, dass wir in dem Gallicin ein Mittel erhalten haben, das bestimmt ist, in der ophthalmologischen Therapie eine Rolle zu spielen, was uns zu genauern Beobachtungen veranlasste.

Ausgehend von dem Gesichtspunkte, dass die bei Hautaffektionen mit günstigem Erfolg angewandten Mittel Resorcin und Pyrogallol chemisch verwandt mit dem Gallicin

sind, richtete sich auch seine Application auf mit Hautkrankheiten identische Affektionen der Augen. Resorcin und Pyrogallol finden ihre hauptsächlichste therapeutische Verwendung in der Dermatologie, wo sie als reduzierende Mittel häufig appliciert werden. Besonders energisch reduzierend wirkt das Pyrogallol, und es erklären sich hieraus auch die oft schon bei äusserer Anwendung auftretenden Vergiftungssymptome, die entweder nur als leichtes Unwohlsein und Erbrechen, aber auch begleitet von Schüttelfrost und Collapserscheinungen sich geltend machen können. Bei Resorcin sind solche unangenehme Nebenerscheinungen weniger häufig und bösartig. Beide Mittel haben schwache antibakterielle Wirkung und finden auch als Adstringentien und Styptica Verwendung. Gallanol, das Anilid der Gallussäure (vgl. chemischer Teil, Formel 5), gebrauchte man längere Zeit an der hiesigen ophthalmologischen Klinik bei Conjunctivitiden, ohne dass sich spezielle Vorzüge des Mittels ergeben hätten, infolge dessen dasselbe seine therapeutische Stellung wieder verlor. Gallicin hat seinen durch viele klinische Erfolge gestützten Posten zu erhalten vermocht und durch seine guten Resultate, hauptsächlich in der Therapie der phlyctaenulären Prozesse und superficiellen Keratitiden sich immer mehr in den Vordergrund gestellt. In der basler ophthalmologischen Klinik und Poliklinik wurde das Mittel seit 1894 in 800 Fällen in Form von Einstäubungen in den Conjunctivalsack angewandt. Zum Nachweis seiner Erfolge werden 61 Krankengeschichten veröffentlicht, die den klinischen und poliklinischen Journalen entnommen sind.

a. Phlyctaenuläre Conjunctivitis.

1. *L. Hans.* 10 J.
   12. XII. 94. Conjunctivitis phlyctaenularis des rechten Auges mit starker Secretion. Therapie: Gallicin.
   17. XII. Keine Phlyctaenen mehr, noch etwas Catarrh.
   19. XII. geheilt.

2. *B. Seline.* 12 J.

4. I. 95. Frische Phlyctaenen der Conjunctiva bulbi. Therapie: Sublimatauswaschungen, Bleiüberschläge.
7. I. Status idem. Bisherige Behandlung aussetzen. Therapie: Gallicin.
9. I. Bulbus wird weiss; Phlyctaenen verschwunden.

3. *B. Anna.* 12 J.

4. I. 95. Conjunctivitis phlyctaenularis des linken Auges. Therapie: Gallicin.
9. I. Noch schwache catarrhalische Injection; Phlyctaenen verschwunden.
14. I. geheilt.

4. *H. Elise.* 8½ J.

4. II. 95. Beidseits Phlyctaenen der Conjunctiva. Therapie: Gallicin.
6. II. Bis auf geringe Injection phlyctaenulärer Process abgelaufen.

5. *S. Adolf.* 15 J.

12. III. 95. Grosse Phlyctaenen der Conjunctiva des linken Auges; starker Reizzustand. Therapie: Gallicin.
18. III. Phlyctaenen verschwunden, noch etwas Catarrh.
20. III. Auge reizlos.

6. *W. Albert.* 14 J.

18. III. 95. Phlyctaenuläre Conjunctivitis des linken Auges. Therapie: Gallicin.
22. III. Bedeutend besser.
25. III. Geheilt.

7. *T. Wilhelm.* 11 J.

8. IV. 95. Kommt mit Conjunctivitis traumatica des linken Auges. Therapie: Bleiumschläge.
16. IV. Beidseits frische Conjunctivitis phlyctaenularis. Therapie Gallicin.
24. IV. Deutliche Besserung.
1. V. Phlyctaenen verschwunden; nur noch leichte Injection.
12. V. Geheilt.

8. *T. Johann.* 15 J.

11. V. 95. Rechtes Auge ziemlich stark injiciert. Im Centrum der Hornhaut alte Macula; am temporalen und nasalen Hornhautrande zwei frische Phlyctaenen. Therapie: Gallicin.
13. V. Phlyctaenen bedeutend kleiner.
23. V. Geheilt.

9. *P. Rosa.* 6 J.

13. V. 95. Links angeblich seit drei Tagen augenleidend. Nach aussen unten grosse, flache Solitärphlyctaene mit einem breiten Gefässband. Therapie: Gallicin.

15. V. Phlyctaene fast vollständig verschwunden.

17. V. Geheilt.

10. *W. Joseph.* 14 J.

30. V. 95. Krankheit soll angeblich seit 1889 bestehen. Rechtes Auge ziemlich stark injiciert; zeigt nach aussen breite Phlyctaenen der Conjunctiva. Therapie: Gallicin.

5. VI. Geht besser.

7. VI. Beidseits frische Phlyctaenen. Bis zum 10. VI. mit Bleiumschlägen behandelt.

10. VI. Keine Besserung. Bleiumschläge aussetzen. Therapie: Gallicin.

14. VI. Auge wird weiss; Reizung beinahe verschwunden.

18. VI. Geheilt.

11. *L. Elise.* 12 J.

21. VI. 95. Im äussern Scleraldreieck stark vascularisierte Phlyctaenen. Therapie: Gallicin.

24. VI. Bis auf circumscripte Injection - Phlyctaenen verschwunden.

25. VI. Geheilt.

12. *G. Eugenie.* 16 J.

26. VI. 96. Pericorneale Injection des rechten Auges. Am äussern Hornhautrand kleine Phlyctaenen. Therapie: Gallicin; Bleiumschläge.

28. VI. Phlyctaenen kleiner. Gallicin aussetzen.

1. VII. Frische, grosse, blasige Phlyctaenen mit vascularisiertem Band nach unten aussen. Bleiumschläge weglassen. Therapie: Gallicin.

3. VII. Rechts noch circumscripte Injection; links nach unten blasse Phlyctaenen. Therapie: beidseits Gallicin.

10. VII. Phlyctaenen des rechten Auges verschwunden; auf dem linken Auge noch Injection ohne deutliche Phlyctaenen.

15. VII. Beidseits geheilt.

13. *A. Marie.* 7 J.

8. VII. 95. Angeblich seit einigen Wochen augenleidend. Beidseits reichliche Secretion bei stark injicierter Conjunctiva. Beidseits mehrere Conjunctivalphlyctaenen. Therapie: Gallicin.

19. VII. Phlyctaenen vollständig verschwunden; mässige Reizung besteht noch fort.

21. VII. Geheilt.

14. Z. Hans. 7 J.

15. VII. 95. Phlyctaenuläre Conjunctivitis des linken Auges. Therapie: Gallicin.

17. VII. Phlyctaenen verschwunden; noch Spur von Injection.

19. VII. Geheilt.

15. K. Fridolin. 13 J.

23. VIII. 95. Angeblich seit drei Wochen rechts augenkrank. Im äussern Scleraldreieck mehrere Phlyctaenen. Therapie: Gallicin.

26. VIII. Zustand gebessert.

30. VIII. Geheilt.

16. S. Martha. 4 J.

30. IX. 95. Phlyctaenuläre Conjunctivitis beidseits. Therapie: Gallicin.

2. X. Geheilt.

17. K. Emil. 9 J.

8. VI. 95. Angeblich seit längerer Zeit Catarrh beider Augen mit stärkerer Exacerbation vor 3 Tagen. Beidseits gemischte Injection der Conjunctiva bulbi und flache Phlyctaenen am Limbusrand. Therapie: Gallicin.

10. VI. Weniger Reizung.

12. VI. Phlyctaenen beinahe vollständig verschwunden.

16. VI. Geheilt.

18. K. Ottilie. 11 J.

22. VI. 95. Auf dem rechten Auge nach unten aussen auf dem Limbusrand frische Phlyctaenen. Therapie: Gallicin.

24. VI. Bedeutende Besserung.

26. VI. Geheilt.

19. G. Justine. 16 J.

8. IX. 95. Beidseits injicierte Conjunctiva palpebrae et bulbi. Auf dem linken Auge in der Gegend des äussern Hornhautrandes frische Phlyctaenen. Therapie: Gallicin.

13. XI. Bedeutend gebessert.

15. XI. Geheilt.

20. A. Anna. 21 J.

10. XI. 95. Angeblich seit 14 Tagen augenkrank. Beidseits Blepharadenitis chronica und Phlyctaenen der Conjunctiva. Therapie: Gallicin und Unguentum album für Blepharadenitis.

15. XI. Phlyctaenuäre Entzündung geht zurück.

25. XI. Deutliche Besserung.

2. XII. Phlyctaenen verschwunden; noch leichter Grad von Blepharadenitis.

21. H. Bertha, 10 J.

5. II. 96. Am temporalen Hornhautrande des linken Auges breite Phlyctaenen; temporale Bulbusgegend stark injiciert. Therapie: Gallicin.

10. II. Auge heinahe reizlos. Phlyctaenen verschwunden.

22. St. Anna. 13 J.

14. II. 96. Auf dem linken Auge temporal und nasal frische Phlyctaenen. Therapie: Gallicin.

19. II. Geht besser.

26. II. Geheilt.

b. Phlyctaenuläre Keratitis.

23. J. Gaston. 20 J.

Trat am 27. IX. 94 wegen Keratitis superficialis des linken Auges in die Augenheilanstalt ein.

15. X. Starke Rötung des rechten Auges, Keratitis phlyctaenularis. Therapie: Gallicin.

24. X. Geheilt.

24. G. Fritz. 4 J.

Patient trat am 3. XII. 94 wegen rechtsseitiger Keratitis cum hypopyo in den Spital, die bis zum 8. I. 95 geheilt war.

10. I. Auf dem linken Auge am untern Hornhautrande Cornealphlyctaenen. Therapie: Gallicin.

16. I. Besserung.

25. I. Vollständig geheilt.

25. G. Bertha. $2^1/_2$ J.

Beim Eintritt der Patientin am 18. VIII. 95 bestehen am rechten Auge ein lateral gelegenes Hornhautinfiltrat, am linken Auge mehrere Hornhautphlyctaenen mit zangenförmiger Vascularisation vom Rande her; übrige Hornhaut leicht getrübt. Therapie: Gallicineinstäubungen in den linken Conjunctivalsack. Das rechte Auge wird atropinisiert.

25. V. Phlyctaenen verschwunden. Conjunctiva noch etwas hyperaemisch.

1. VI. Beide Augen reizlos; auf der Cornea des rechten Auges bleibt eine Macula zurück; linkes Auge vollständig geheilt.

26. K. Rosa. $5^1/_4$ J.

18. V. 95. Tritt ein mit Conjunctivalcatarrh und mehreren auf dem untern Hornhautquadranten gelegenen Phlyctaenen des

rechten Auges. Befund sonst normal. Therapie: Gallicin; Atropin 3 mal 1 Tropfen pro die.

20. V. Phlyctaenen kleiner.

26. V- Geheilt.

27. *H. Klara.* 6 J.

Wurde poliklinisch wegen phlyctaenulärer Conjunctivitis des rechten Auges behandelt. Stetige Verschlechterrng des Zustandes machten einen Spitalaufenthalt notwendig.

Status praesens vom 27. V. ergibt beidseits mehrere Phlyctaenen der Cornea bei sonst transparenter Hornhaut. Therapie: Gallicin; Atropin 3 mal 1 Tropfen pro die.

28. VI. Ausser kleinen Maculae beidseits nichts Abnormes; geheilt entlassen.

28. *F. Friedrich.* 14 Monate.

29. V. 95. Beidséits Conjunctiva catarrhalisch injiciert. Auf der leicht getrübten Hornhaut des rechten Auges befindet sich ein beginnendes Randulcus. Linkes Auge: zentral gelegene Phlyctaenen auf der diffus getrübten Hornhaut. Therapie: beidseits 3 mal 1 Tropfen Atropin pro die und links ausserdem Gallicin.

5. VI. Beidseits Besserung.

12. VI. Geheilt entlassen.

29. *M. Georgine.* 16 J.

Kommt am 2. XI. 95 in die Poliklinik mit mehreren auf die Hornhaut übergreifenden Phlyctaenen des linken Auges. Therapie: wird mit 2% Argentum nitricum Lösung touchiert; Bleiumschläge.

7. XI. Keine Besserung. Bisherige Behandlung aussetzen. Therapie: Gallicin.

9. XI. Phlyctaenen kleiner; immer noch ziemlich starke Reizung.

29. XI. Phlyctaenen oben noch etwas vorhanden; noch mässige Reizung.

2. XII. Geheilt.

30. *St. Emma.* 22 J.

19. XI. 95. Phlyctaenen nach unten aussen auf der Cornea des linken Auges. Starker Reizzustand und Vascularisation. Therapie: Gallicin; Atropin 3 mal 1 Tropfen pro die.

21. XI. Phlyctaenen beinahe verschwunden; bedeutend weniger Reizung.

24. XI. Patientin kommt mit frischen Phlyctaenen. Therapia eadem.

29. XI. Geheilt.

31. M. Julie. 13 J.

26. XI. 95. Beidseits beginnende phlyctaenuläre Keratitis; etwas vermehrte Secretion. Therapie: Gallicin.

28. XI. Geht etwas besser. Patientin kommt alle 2 Tage in die Poliklinik und wird hier mit Gallicin behandelt.

17. XII. Beidseits noch etwas Catarrh. Phlyctaenen verschwunden.

31. XII. Augen vollkommen reizlos.

32. D. Joseph. 16 J.

8. III. 95. Phlyctaenen der Hornhaut und Conjunctiva des linken Auges. Therapie: Gallicin.

14. III. Phlyctaenen bedeutend zurückgegangen; fast keine Reizung mehr.

18. III. Geheilt.

33. S. Frida. 5 J.

23. IV. 95. Rechtes Auge: mässiger Reizzustand der Conjunctiva palpebrae; pericorneale Injection der Conjunctiva bulbi. Linkes Auge: Lichtscheu und Thränen; breite Phlyctaenen der Conjunctiva und der Hornhaut. Therapie: Gallicin.

28. IV. Phlyctaenen verschwunden; noch mässiger Reizzustand der Schleimhaut.

30. IV. Geheilt.

34. M. Marie. 20 J.

1. V. 95. Rechtes Auge: ziemlich intensive catarrhalische Injection mit Beteiligung des Bulbus. Auf beiden Augen Phlyctaenen der Cornea. Therapie: Gallicin; 1 mal atropinisiert.

6. V. Bedeutend besser.

22. V. Geheilt.

35. B. Wilhelm. 6 J.

18. IV. 95. Linkes Auge: mässiger Reizzustand; am temporalen Hornhautrande Stichelung des Epithels. 2 kleine Randphlyctaenen mit Vascularisation. Therapie: Gallicin.

27. IV. Geheilt.

36. B. Albert. 6 J.

Patient wird seit dem 27. IV. 95 mit Gallicin und Camillenumschlägen an beidseitiger phlyctaenulärer Keratitis behandelt. Unregelmässiges Erscheinen des Patienten und mehrere Recidive machten die Aufnahme in die Augenheilanstalt notwendig.

1. VII. Status praesens. Rechtes Auge: vermehrte Secretion; gemischte Injection der Conjunctiva bulbi; Limbusschwellung. Auf der Hornhaut in der Nähe des obern Randes Phlyctaenen mit breiter vom untern Cornealrande her über die Pupille sich ziehender bandförmiger Vascularisation. Hornhaut im Bereich

der Vascularisation zirka 3 mm breit getrübt. Linkes Auge: starke Hyperaemie der Conjunctiva mit vermehrter Secretion. Längs des ganzen Hornhautrandes vereinzelte Phlyctaenen; Cornea sonst transparent. Pupille auf Atropin mittelweit. Therapie: beidseits Gallicin und 3 mal 1 Tropfen Atropin pro die.

2. VII. Phlyctaenen kleiner; weniger Secretion.

5. VII. Rechtes Auge: noch ganz kleine flache Phlyctaenen; Bulbus fast reizlos. Linkes Auge: Phlyctaenen ganz verschwunden; keine Reizung und Secretion.

7. VII. Beide Augen werden gut geöffnet. Atropinbehandlung aussetzen.

12. VII. Entlassen mit beidseits vollkommen normalen Augen.

37. M. Alexander. 12 J.

20. V. 95. Cornealphlyctaenen des linken Auges. Therapie: Gallicin.

Bis zum 29. V. fortschreitende Besserung, an diesem Tage oben temporal frische Phlyctaenen; die alten frisch gereizt. Therapia eaden.

31. V. Phlyctaenen abgeflacht.

12. VI. Geheilt.

38. H. Paul. 13 J.

24. V. 95. Mehrere kleine Phlyctaenen auf dem äussern Hornhautquadranten. Therapie: Gallicin; wird einmal atropinisiert.

27. V. Phlyctaenen abgeflacht.

5. VI. Geheilt.

39. K. Frieda. 19 J.

27. V. 95. Vergangenen Winter angeblich augenkrank; noch Reste einer phlyctaenulären Keratitis; nach aussen unten kleine Phlyctaenen der Cornea. Therapie: Gallicin.

24. VI. Phlyctaenen ganz flach. Soll in der Zwischenzeit vollkommen geheilt gewesen sein. Therapie fortfahren.

1. VII. Nur noch circumscripte Injection an Stelle der frühern Phlyctaenen.

22. VII. Geheilt.

40. D. Louise. 8 J.

28. VI. 95. Ziemlich starke Limbusschwellung mit starker Beteiligung der Conjunctiva bulbi des linken Auges; Phlyctaenen der Hornhaut. Therapie: Gallicin.

1. VII. Phlyctaenen bis auf kleine Erhebung verschwunden.

3. VII. Nur noch Spur von Injection; Phlyctaenen vollkommen verschwunden. Therapie aussetzen.

18. VII. Frische Phlyctaenen der Hornhaut des linken Auges. Therapie: Gallicin.
22. VII. Bedeutend besser.
25. VII. Geheilt.

41. *St. Ida.* 13 J.
4. VII. 95. Beidseits Catarrh. Stark vascularisierte Randphlyctaenen des linken Auges. Therapie: Gallicin.
8. VII. Phlyctaenen verschwunden: nur noch eine leichte Spur von Rötung vorhanden.

42. *H. Georgine.* 16 J.
Patientin kam zur Vorstellung wie sie bereits 14 Tage erkrankt war. Linkes Auge: am nasalen und temporalen Hornhautrand mehrere breite auf die Cornea übergreifende Phlyctaenen; vermehrte Secretion und Schwellung der untern Übergangsfalte. Während 4 Tagen wurde Patientin 2 mal mit 2% Argentum nitricum Lösung touchiert, durch Atropintropfen Mydriasis unterhalten und laue Bleiumschläge verordnet. Der Schwellungszustand der Conjunctiva ging darauf etwas zurück, die vermehrte Secretion und die Phlyctaenen blieben jedoch unverändert. Deshalb wurde an Stelle obiger Therapie Gallicin eingestäubt. Schon nach einmaliger Anwendung war die vermehrte Secretion fast verschwunden, die Phlyctaenen kleiner und blasser, und nach viermaligen weitern Einstäubungen innert einer Woche konnte Patientin geheilt aus der poliklinischen Behandlung entlassen werden.

43. *W. Louise.* 6 J.
16. VIII. 95. Beidseits am äussern Hornhautrand auf die Cornea übergreifende Phlyctaenen. Therapie: Gallicin.
19. VIII. Geht besser.
25. VIII. Beidseits geheilt.

44. *D. Wilhelm.* 12 J.
7. X. 95. Témporal und nasal auf die Hornhaut übergreifende Phlyctaenen des linken Auges. Conjunctiva bulbi et palpebrae stark injiciert. Therapie: Gallicin.
9. X. Phlyctaenen gehen zurück; nur noch circumscripte Injection.
14. X. Geheilt.

45. *St. Fritz.* 7½ J.
5. VI. 95. Auf dem rechten Auge nasal, auf dem linken Auge temporal auf die Hornhaut übergreifende Phlyctaenen. Therapie: Gallicin.
8. VI. Deutliche Besserung.
19. VI. Geheilt.

46. R. Joseqh. 14 J.

6. X. 95. Patient wurde seit diesem Datum poliklinisch behandelt.

Am 4. XII. tritt er wegen mangelnder häuslicher Pflege in die Angenheilanstalt ein. Status praesens: scrophulöses Aussehen. Beidseits Lichtscheu und Thränen. Conjunctiva palpebrae beidseits stark catarrhalisch injiciert und geschwellt; starke vorwiegend conjunctivale Injection der Bulbi. Rechtes Auge: am äussern Hornhautrand kleine auf die Cornea übergreifende Phlyctaenen; Epithel der Hornhaut getrübt. Linkes Auge: mehrere Randphlyctaenen auf der sonst transparenten Hornhaut. Therapie: beidseits Gallicin und 3 mal 1 Tropfen Atropin pro die.

9. X. Auf beiden Augen deutliche Besserung.

17. X. Phlyctaenen beidseits verschwunden; noch leichte Rötung.

19. X. Augen vollkommen reizlos. Patient geheilt entlassen.

47. J. Marie. 12½ J.

9. XII. 95. Von aussen auf die Hornhaut übergreifende Phlyctaenen des linken Auges. Catarrh der Schleimhaut. Therapie: Gallicin.

13. XII. Geheilt.

48. R. Joseph. 14 J.

19. II. 96. Auf beiden Augen temporal und nasal auf die Hornhaut übergreifende Phlyctaenen. Therapie: Gallicin.

28. II. Bedeutende Besserung.

4. III. Geheilt.

c. Keratitis superficialis.

49. G. Karline. 63 J.

28. VIII. 93. Starke Rötung und Schwellung der Conjunctiva palpebrae und ausgedehnte Keratitis superficialis des linken Auges. Therapie: 3 mal 1 Tropfen Atropin täglich; Sublimatauswaschungen; Cataplasmen.

15. IX. Status iden.

23. IX. Keine wesentliche Besserung. Bisherige Therapie aussetzen. Es wird Gallicin eingestäubt; dasselbe verursacht jeweilen ungefähr ½ Stunde lang heftiges Brennen.

28. IX. Cornea hellt sich auf.

30. IX. Cornea glatt und spiegelnd. Patient geheilt entlassen.

50. *S. Emil.* 15 J.
18. X. 95. Rechtes Auge: Lichtscheu und starkes Thränen. Conjunctiva palpebrae stark injiciert; Hornhaut oberflächlich vascularisiert. Therapie: Gallicin.
20. X. Deutliche Besserung.
27. X. Geheilt.

51. *S. Otto.* 8 J.
16. X. 95. Lichtscheu und starkes Thränen des linken Auges; ausgedehnte Keratitis superficialis. Therapie: Gallicin.
31. X. Geheilt.

52. *B. Hulda.* 6 J.
Spitaleintritt 10. I. 95. Rechtes Auge: starke Auflockerung der Conjunctiva palpebrae. Conjunctiva bulbi von zahlreichen kleinen Phlyctaenen besetzt. Hornhaut oberflächlich aufgelockert und diffus getrübt. Therapie: Gallicin.
11. I. Schon bedeutende Besserung.
19. I. Schleimhaut normalisiert; Hornhaut glatt und glänzend. Patientin geheilt entlassen.

53. *S. Rosa,* 17 J.
Beim Eintritt am 23. II. 95 besteht auf dem linken Auge starke Lichtscheu und Thränen. Bulbus gemischt injiciert. Hornhaut oberflächlich stark aufgelockert. Therapie: Gallicin.
26. II. Deutliche Besserung.
3. III. Bulbus reizlos; Hornhautepithel noch leicht aufgelockert.
12. III. Geheilt.

54. *B. Wilhelm,* 6 J.
Bei seiner Aufnahme in der Anstalt am 18. IV. 95 besteht beiderseits starkes Thränen und Lichtscheu. Rechtes Auge: Conjunctiva palpebrae et bulbi stark injiciert; Limbus geschwellt. Hornhaut oberflächlich getrübt; central gelegene, frisch infiltrierte Macula. Linkes Auge: mässiger Reizzustand; Hornhaut getrübt. Therapie: Gallicin.
27. IV. 95. Patient mit vollkommen normalisierten Augen entlassen.

55. *W. Rosa,* 23 J.
8. XI. 95. Rechtes Auge: Rötung und Schwellung der Schleimhaut. Bulbus gemischt injiciert. Trübung der Hornhaut. Therapie: Sublimatauswaschungen, Atropintropfen, Bleiumschläge.
14. XI. Status idem. Bisherige Behandlung aussetzen. Therapie: Gallicin.
31. XI. Keratitis geheilt, noch etwas Katarrh.
4. XII. Vollständige Heilung.

56. *T. Marie,* 18 J.
5. XII. 95. Keratitis superficialis des linken Auges. Therapie: Gallicin.
7. XII. Geheilt

57. *U. Susanna,* 18 J.
31. X. 94. Keratitis superficialis der linken Auges. Therapie: Atropintropfen und Kamillenumschläge.
16. XI. Status idem. An Stelle obiger Therapie: Gallicin.
21. XI. Reizzustand viel geringer.
30. XI. Geheilt.

d. Protrahierte Katarrhe.

58. *B. Bertoli,* 26 J.
Linkes Auge des Patienten musste am 27. I. 94 wegen Ruptura bulbi excentriert werden. Es stellte sich starke Schwellnng der Schleimhaut und vermehrte Secretion ein. Die drei ersten Tage nach Anwendung von Gallicin keine Besserung, dann rasch fortschreitende Normalisierung der Schleimhaut und bedeutende Verminderung des Secretes.
19. II. Keine Secretion mehr; Schleimhaut noch leicht geschwellt.
22. II. Sehleimhaut normalisiert.

59. *M. Ida,* 16 J.
Patientin wurde seit 29. VIII. 94 an alter Macula corneae mit aufhellenden Mitteln behandelt. Am 19. IX. stellt sich Rötung der Schleimhaut beider Augen ein. Trotz Aussetzens obiger Mittel tritt keine Besserung des Katarrhs ein, im Gegenteil wird eine vermehrte Auflockerung der Conjunctiva konstatiert. Am 24. X. wird zum ersten mal Gallicin eingestäubt und schon am 2. XI. zeigte sich deutliche Besserung. Unter dieser Therapie tritt bis zum 12. XI. totale Heilung ein.

60. *H. Anna,* 24 J.
Patientin leidet angeblich schon 10 Jahre an abwechselnd intensiver Rötung und Schwellung der Augen.
Am 29. X. 94 kommt sie mit Conjunctivalcatarrh und pericornealer Injektion beider Augen in die Poliklinik. Therapie: Bleiumschläge; wird jeden 2. Tag mit 2% Argentum nitricum Lösung touchiert.
6. XI. noch keine Besserung. Bisherige Behandlung aussetzen. Therapie Gallicin.
Bis zum 15. XI. vollkommene Heilung.

61. H. Elise 42 J.

Nach Chalazion Zurückbleiben eines chronischen Schwellungszustandes der Conjunctiva palpebrae, besonders der Übergangsfalte. Vermehrte dickflüssige Secretion. Während 14 Tagen wurde alle 2 Tage touchiert mit 2% Argentum nitricum-Lösung, Bleiumschläge und weisse Praecipitatsalbe verordnet, ohne Heilung zu erreichen. Vorübergehende Besserung trat ein, doch stets von einem Rückfall gefolgt. An Stelle obiger Therapie: Gallicineinstäubungen 10 mal innert 10 Tagen. Darauf Heilung.

IV.

EPIKRISE.

Die Therapie der superficiellen Keratitiden und der phlyctaenulären Processe der Conjunctiva und Cornea ist schon von verschiedenen Gesichtspunkten aus in Angriff genommen worden.

Der Anschauung, dass die Phlyctaene eine Bläschenbildung sei, verdankt die Behandlung mit Glaspulver ihren Ursprung, die, ganz verlassen, nur noch historischen Wert hat.

Mit der Einführung des Calomels erhielt man ein sehr gutes Mittel gegen phlyctaenuläre Prozesse; es wird jedoch seine therapeutische Anwendung durch verschiedene Contraindicationen eingeschränkt, welche, wie wir sehen werden, das Gallicin nicht besitzt.

Horner schilderte uns die phlyctaenulären Erkrankungen des Auges als mit dem Eczem identisch, und es war dadurch eine Umwandlung in der Therapie dieser Affectionen gegeben.

In der neuern Hauttherapie spielen speziell die Präparate der Gallussäure eine hervorragende Rolle; doch waren sie bisher nur in einem Präparat für das Auge anwendbar, des Gallanols, das aber, wie auch die Erfahrungen unserer Klinik zeigen, therapeutisch hinter der

Wirkung des Calomels zurücksteht. Andere Präparate, wie Pyrogallol, konnten wegen ihrer reizenden Wirkung und wegen ihrer Giftigkeit hier nicht zur Anwendung kommen.

Verwandt mit oben angeführten Präparaten der Gallussäure ist Gallicin, der Methyläther derselben, das aber vor diesen den grossen Vorzug der Ungiftigkeit besitzt. Die chemische Stellung und die Ungiftigkeit des Gallicins lassen annehmen, dass dasselbe günstig bei eczematösen Krankheiten wirkt, ohne üble Nebenerscheinungen.

Die aus den Krankengeschichten ersichtlichen Resultate der Gallicinbehandlung beweisen, dass diese Annahme eine richtige ist. Wir sehen, dass schon nach kurzer Zeit bei Gallicinbehandlung die Phlyctaenen zurückgehen und die bestehenden katarrhalischen Symptome, Injection und Secretion, abnehmen. Wir verweisen zum Beispiel auf Fall Nr. 36 und führen speziell diesen an, weil Patient klinisch behandelt und genauer beobachtet werden konnte. Wir sehen daselbst bei ausgedehnter beidseitiger Keratitis phlyctaenularis, kompliziert mit starker Reizung und Secretion, nach einmaliger Gallicinapplication schon am zweiten Tage Rückbildung der Phlyctaenen und Abnahme der katarrhalischen Symptome eintreten, und bis zum 5. Tage sind die Augen vollkommen normalisiert. Ähnliche, zum Teil gleiche Resultate, weisen auch die übrigen Fälle auf. Es finden sich solche darunter, wo andere therapeutische Versuche fruchtlos waren, und Gallicinbehandlung rasch zum Ziele führte, z. B. Fall Nr. 42. Es wurde dort während 4 Tagen mit 2% Argentum nitricum-Lösung touchiert, Atropin eingetropft und Bleiumschläge gemacht, mit dem einzigen Erfolge, dass die Limbusschwellung ganz unbedeutend zurückging; Phlyctaenen und Secretion bestanden ungeschwächt fort. Auf einmalige Gallicineinstäubung setzte sodann die Heilung prompt ein, die Secretion sistierte und die Phlyctaenen gingen zurück.

Entsprechend sind auch die Resultate bei den phlyctaenulären Conjunctividen, bei welchen oft unerwartet rasch Heilung erzielt wurde. So weisen Fall 4 und 16 am zweiten Tage, Fall 9, 11 und 14 am vierten Tage vollkommene Heilung auf, und auch in hartnäckigen Fällen erreichte man ein befriedigendes Resultat, wie aus den angeführten Krankengeschichten ersichtlich ist.

Die Keratidis superficialis ist eine Wucherung des Epithels, also eine Dermatitis der Cornea. In dieser Verwandtschaft mit Hautkrankheiten liegt für uns die Indication zur Gallicinbehandlung. Die Krankengeschichten zeigen die günstige Beeinflussung der superficiellen Keratitis durch Gallicin. Wir sehen in verhältnismässig kurzer Zeit Heilung der superficiellen Cornealerkrankung und bei bestehender vermehrter Secretion eine Verminderung derselben eintreten. Man betrachte z. B. Fall 52 der Krankengeschichten. Eine ausgedehnte Keratitis superficialis ist mit phlyctaenulärer Conjunctivitis kompliziert. Innert neun Tagen ist der schwere Prozess vollkommen abgelaufen und Heilung eingetreten. Ähnliche Resultate finden wir in den übrigen Fällen. Gerade in der Therapie der superficiellen Keratitiden ist ein neues, wirksames Mittel sehr zu begrüssen, weil in vielen Fällen die bisher gebräuchlichen Medikamente uns im Stiche lassen. Gallicin ist für diese Krankheit eine wertvolle Bereicherung des augenärztlichen Arzneischatzes, indem es nicht nur direkt den Verlauf der Keratitis superficialis günstig beeinflusst, sondern auch die so oft dabei gesteigerte Secretion herabsetzt.

Diese secretionsvermindernde Eigenschaft des Gallicins wirkt ebenfalls sehr gut bei Katarrhen. In Fällen von protrahiertem, hartnäckigem Konjunctivalkatarrh, wo alle versuchten Mittel sich wirkungslos erwiesen, haben wir sehr oft ausgezeichnete Resultate mit Gallicin erzielt, so dass wir dasselbe direkt als ein antikatarrhalisches Mittel bezeichnen können. Unter den angeführten Kranken-

geschichten finden wir mehrere Fälle von solchen protrahierten Katarrhen, auf welche wir aufmerksam machen möchten; speziell Fall 59 und 61 zeigen die prompte und günstige Wirkung des Gallicins bei dieser Affektion.

Aus den angeführten Krankenbeobachtungen ergiebt sich also, dass Katarrhe, superficielle Keratitiden und phlyctaenuläre Prozesse der Conjunctiva und Cornea durch Gallicin entschieden günstig beeinflusst werden. Gegen diese guten Resultate der Gallicinbehandlung könnte vielleicht für die Fälle mit Hornhauterkrankungen der Einwand gemacht werden, dass dieselben der Atropintherapie zuzuschreiben seien, weil es auffallen wird, dass unter den angeführten Krankengeschichten Fälle sich finden, wo neben Gallicin noch Atropin appliciert wurde, z. B. Fall 26, 27, 28, 30, 36, 46, 49, 55 und 57. Dagegen müssen wir hervorheben, dass andere Behandlung solcher Fälle trotz Atropin nicht zu dem gleichen Ziel führte, und häufig erst unter Gallicinbehandlung die krankhaften Veränderungen zurückgingen, und halten es für selbstverständlich, dass Gallicin, wenn die Hornhaut stark ergriffen ist, die altbewährte Wirkung des Atropins nicht ersetzen kann.

Suchen wir nach einer Erklärung dieser günstigen therapeutischen Wirkung des Gallicins, so können wir uns dieselbe nach zwei Richtnngen hin geben. Wie wir sahen, sind genannte Affektionen verwandt mit Hautkrankheiten. Die Keratitis superficialis ist eine Dermatitis der Cornea und die phlyctaenulären Prozesse fassen wir nach *Horner* als eczematöse Erkrankung auf. Gallicin ist ein Derivat der Gallussäure, aus deren Verwandtschaft mehrere im dermatologischen Arzneischatz berühmte Medikamente entnommen sind, und hat hauptsächlich zwei Eigenschaften, die gerade in der Therapie entzündlicher Prozesse der Haut günstig wirken. Erstens ist es, wie im II. Teil der Arbeit nachgewiesen wurde, ein ausgesprochenes antibakterielles Mittel und zweitens ein Adstringens. Man kann sich von dieser letztgenannten Eigenschaft durch

einen einfachen Versuch überzeugen, indem man eine kleine Probe des Mittels auf die Zunge bringt. Ausserdem ist die adstringierende Wirkung durch seine Verwandtschaft mit der Gallussäure, deren Besprechung im chemischen Teil der Arbeit ihre Erledigung gefunden hat, leicht verständlich. Diese zwei Eigenschaften des Gallicins erklären seinen günstigen Einfluss bei oben genannten Erkrankungen der Cornea und der Schleimhaut des Auges.

Im Vergleich mit Calomel, welches wir schon im Anfang dieses Kapitels als gutes Mittel speziell gegen phlyctaenuläre Prozesse der Augen anführten, weist Gallicin entschiedene Vorzüge auf. Abgesehen von den mindestens gleich guten klinischen Resultaten bei der Gallicinbehandlung, bestehen für die Anwendung des Calomels Contraindikationen, die für Gallicin nicht in Betracht kommen.

Nach hiesiger Anschauung ist zum Beispiel Calomel contraindiciert bei vermehrter Secretion, weil es dieselbe steigert und die Reizung verstärkt. Gallicin hingegen beeinflusst gerade die Secretion, diese häufige Komplikation genannter Krankheitsprozesse, sehr günstig. Ferner fällt eine für Calomel bestehende weitere Contraindication für Gallicin weg. Wir wissen, dass bei innerlichem Gebrauch von Jod Calomel als Streupulver in den Conjunctivalsack nicht verwendet werden darf, weil sonst bei gleichzeitig anwesendem Jod in den Geweben eine Ätzung entsteht. Gallicin hat auch diese Eigenschaft nicht, und es steht ihm somit ein grösseres therapeutisches Feld offen, als dem Calomel.

Gallicin wurde bis jetzt in der basler Augenheilanstalt stets in Pulverform angewandt. Man stäubt dasselbe mit einem Haarpinsel 1—2 mal pro die in den Conjunctivalsack, wo es in den meisten Fällen vollkommen reaktionslos ertragen wird. Einige Patienten klagten über schmerzhafte Sensationen sofort nach der Application, wie Brennen und Stechen. Es kann jedoch durch Anaesthesierung des Conjunctivalsackes mit einer 2% Cocainlösung diesen Be-

schwerden leicht vorgebeugt werden, so dass die Anwendung des Mittels hiedurch nicht eingeschränkt wird.

Fassen wir das Gesagte über Gallicin, den Methyläther, der Gallussäure und seine Anwendung in der Ophthalmologie zusammen, so glauben wir zu der Aufstellung der nachfolgenden Schlussätze berechtigt zu sein:

1. Gallicin, der Methyläther der Gallussäure, hat ausgesprochene antibakterielle Wirkungen.
2. Die chemische Zusammensetzung des Gallicins berechtigt seine Anwendung bei mit Hautkrankheiten verwandten Affectionen der Augen, wie Phlyctaene und superficielle Keratitis.
3. Gallicin wirkt secretionsvermindernd und ist als ein antikatarrhalisches Mittel anzusehen.

V.

Literatur.

Mellinger. Gallicin, ein neues Präparat der Gallussäure und seine Anwendung in der Augenheilkunde. Korrespondenzblatt f. Schweizerärzte 1895, pag. 230.

Bocci. La Gallicina in terapia oculare. XIV. Congresso dell' associazione oftalmologica italiana. Venezia 16/29. Agosto 1895.

Suker. Gallicin, a Gallic acid derivative its use in the treatment of eye diseases. Annals of Ophthalmolohy and Otology. St. Louis. M O. Vol. IV. No. 3, pag. 338.

Meinem hochverehrten Lehrer Herrn Professor Dr. Carl Mellinger gestatte ich mir für die Anregung zu dieser Arbeit und die freundliche Unterstützung bei der Abfassung derselben den aufrichtigsten Dank auszusprechen.